

1.2.5 肺不张 肺不张 2 例。1 例表现为透光度减低的右下肺野可见大片致密影。1 例因大量胸水而多次胸片均未能显示肺不张,胸部 CT 扫

描发现右下肺胸水阴影前可见片状致密影,其内有含气支气管影(图 4)。

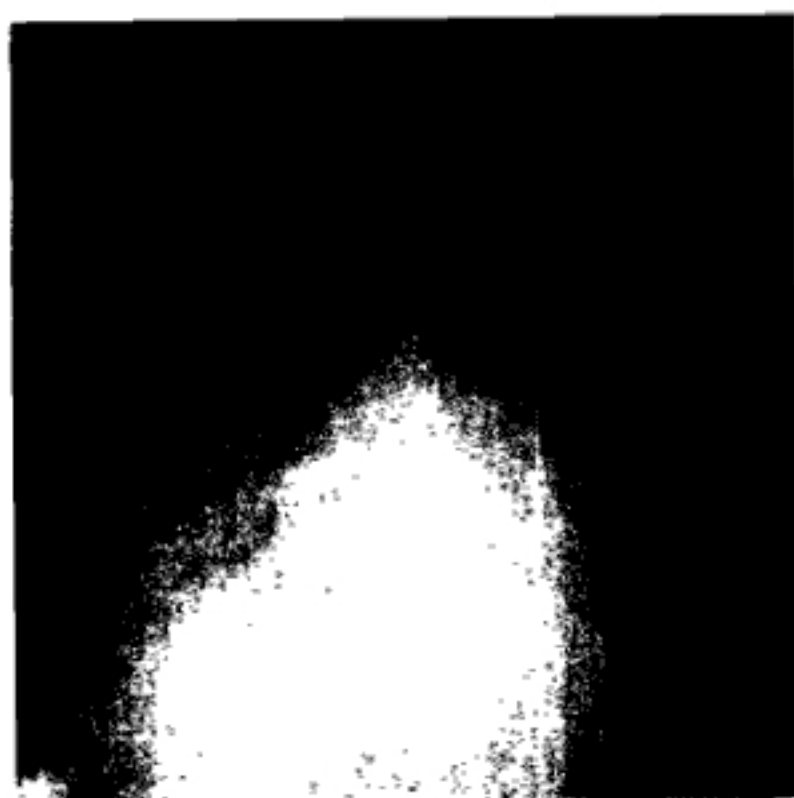


图 1 右胸腔积液并左下肺炎 X 片



图 2 间质性肺水肿 X 片



图 3 ARDS 患者 X 片
为图 2 同一病例



图 4 右胸腔积液伴右下肺不张 CT 片

2 讨 论

床旁胸部 X 线检查不仅能发现呼吸系统并发症,还能动态观察并发症的治疗情况,是 LT 术后早期的常规监护手段,对于其诊断和疗效观察皆有重要作用。现结合文献及临床资料对几种 LT 术后早期呼吸系统并发症的成因及 X 线表现讨论如下。

2.1 胸腔积液 胸腔积液是 LT 术后早期最常见的呼吸系统并发症,多数发生于术后 2~3 天,以单右侧积液为主,少数可有双侧积液。右侧胸水产生的主要原因是:(1)术中对膈肌腹面的操作引

起局部创伤性炎症;(2)胸腹间相通管道导致腹水返流。积液量的大小常取决于胸腹间通道的大小、数量及这些间隙间的压力差,可出现大量胸水而腹水较少的现象。左侧胸水主要由反应性渗出所致。少数术后早期拔除气管插管和停止正压通气可导致迅速的胸腔积液。右胸积液量常较大:平卧位床旁胸片示肺野透光度自上而下逐渐降低,直至膈面及肋膈角模糊或消失,沿右侧胸壁常可见带状影;坐位或半卧位床旁胸片示右下肺野为大片致密影所遮盖,右膈面及右肋膈角消失;叶间积液于平卧位较易显示。左胸积液量通常较小,多数仅表现为左膈面模糊、左肋膈角变钝或消失,极少数亦可有中等量以上积液。LT 术后中等