

● 五官科论著 ●

穿透性角膜移植 83 眼的临床观察

刘 勇, 王恩普, 李 丹, 孙永华, 茹海霞

(解放军空军总医院眼科, 北京 100036)

【摘要】 目的 探讨穿透性角膜移植术治疗严重角膜疾病的疗效。方法 对 81 例患者(83 眼)进行穿透性角膜移植, 记录所有手术眼角膜移植术前、后视力并观察角膜移植术中、术后并发症情况。结果 本组 83 眼穿透性角膜移植, 术后视力较术前有所提高($P < 0.01$)。随访期内 83 眼手术中 79 眼角膜植片透明。术后 17 眼出现移植排斥反应, 8 眼复发感染, 4 眼继发性青光眼。结论 穿透性角膜移植是治疗严重角膜疾病的主要方法, 其疗效确定。

【关键词】 角膜移植; 视力; 排斥; 复发; 继发性青光眼

【中图分类号】 R 779.65

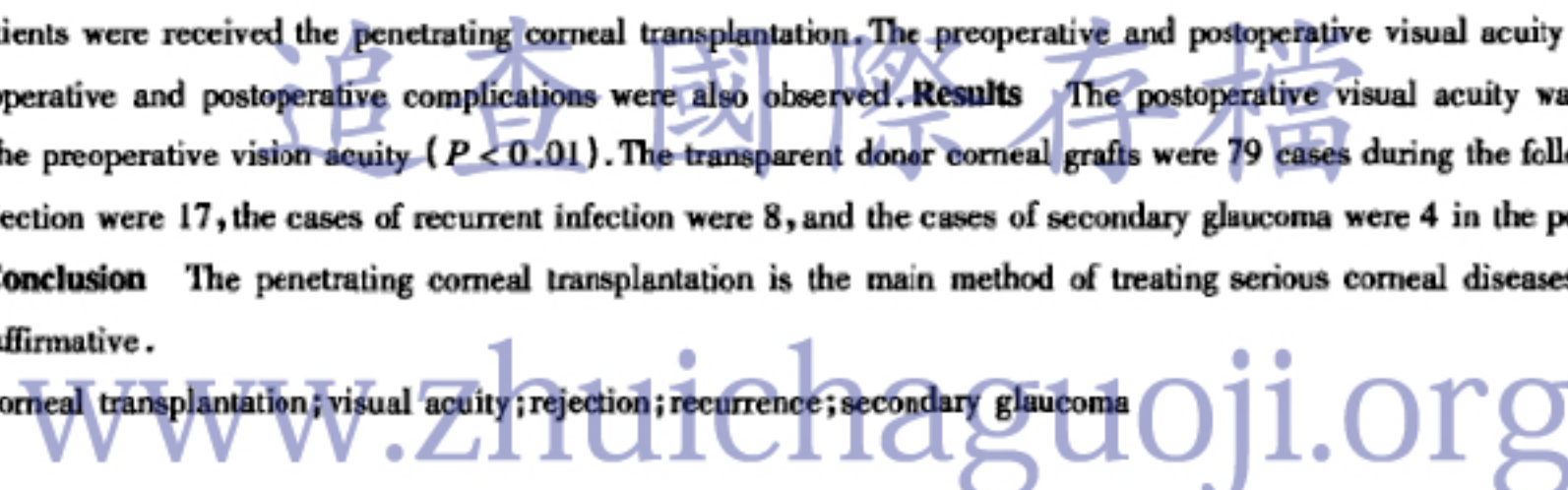
【文献标识码】 A

【文章编号】 1004-0501(2007)03-0327-02

Clinical observation of the 83 cases of Penetrating Corneal transplantation. Liu Yong, Wang Enpu, Li Dan, et al. Airforce General Hospital, Beijing 100036, China

【Abstract】 Objective To observe the effect of the penetrating corneal transplantation in treating serious corneal diseases. Methods 83 eyes of 81 patients were received the penetrating corneal transplantation. The preoperative and postoperative visual acuity of all eyes were noted. The operative and postoperative complications were also observed. Results The postoperative visual acuity was improved compared with the preoperative vision acuity ($P < 0.01$). The transparent donor corneal grafts were 79 cases during the follow-up period. The cases of rejection were 17, the cases of recurrent infection were 8, and the cases of secondary glaucoma were 4 in the postoperative complications. Conclusion The penetrating corneal transplantation is the main method of treating serious corneal diseases, and the treatment effect is affirmative.

【Key words】 corneal transplantation; visual acuity; rejection; recurrence; secondary glaucoma



临床上许多严重角膜疾病,如角膜白斑、严重的角膜溃疡、进展期圆锥角膜,常规保守治疗效果多不理想,绝大部分只有通过角膜移植才能达到治疗效果。本组选择我院眼科 2001 年 7 月至 2005 年 3 月间穿透性角膜移植手术 83 眼进行临床观察,现报告如下。

1 资料和方法

1.1 一般资料:本组 81 例患者中男 57 例,女 24 例,双眼发病 2 例;年龄 1~72(35.72 ± 17.42)岁。其中病毒性角膜白斑 17 眼,真菌性角膜溃疡 14 眼,角膜内皮失代偿 12 眼,圆锥角膜 12 眼,外伤性角膜白斑 11 眼,化学性烧伤 5 眼、热烧伤 2 眼,细菌性角膜溃疡 4 眼,角膜变性营养不良 3 眼,蚕食性角膜溃疡 2 眼,棘阿米巴角膜溃疡 1 眼。术前视力:15 眼(18.07%)在 0.1~0.02,24 眼(28.92%)在 0.02~数指,33 眼(39.76%)手动,11 眼(13.25%)≤光感。

1.2 供体材料:年龄 18~35 岁,无眼局部疾病、无重要器官疾病、无传染性疾病,角膜透明,眼球采集在死亡后 30min 至 6h 内完成,取出后用 2000U/ml 庆大霉素生理盐水液冲洗后浸泡 20min 并于 4℃ 冰箱湿房保存,所有穿透性角膜移植均 12h 内完成手术。

1.3 手术方法

1.3.1 全部手术均在 Topcon-OMS-75 及 Ziss-150 手术显微镜下进行,术前 2h 口服乙酰唑胺 0.5g 或术前

30min 静脉滴注 20% 甘露醇 250ml。局部 1% 毛果芸香碱滴眼液点眼 3 次。

1.3.2 麻醉:球后麻醉 75 眼,全身麻醉 8 眼。

1.3.3 穿透性角膜移植(78 眼):其中包括 2 次移植手术(4 眼),角膜移植+羊膜移植(4 眼),角膜移植+白内障摘除(3 眼),角膜移植+人工晶体取出(3 眼)。①植片直径为 7.25~9.5mm。移植床要准确定位,按植片比植床大 0.25~0.5mm 制作植床。②先使用角膜固定环,根据病变范围大小选用相应的环钻,在角膜表面划界,环钻或钻石刀切开角膜,角膜剪剪除病变角膜。③环钻从供体内皮面或从上皮面部分钻穿后用剪刀完成植片制作。供体植片放于植床上,10/0 尼龙线间断或连续缝合,达到水密状态。植床切口间隙处注 BSS 液恢复前房。

1.3.4 带巩膜环的全角膜移植(5 眼):均为严重真菌性角膜溃疡病例。先沿角膜缘 360° 剪开球结膜,电凝止血。9.5mm 直径环钻钻切、角膜剪剪除病变角膜。0.01% 氟康唑冲洗前房角及虹膜晶体表面积脓,角膜剪彻底剪除周边角巩膜组织至房角处,显微镜下确认已没有明显感染的巩膜组织。然后将周边表层巩膜组织环行剪除制作植床面。预先准备好带 2~3mm 巩膜环的新鲜角膜片,将供体角巩膜片叠加缝合于受体巩膜表面。最后将球结膜缝合于供体角膜缘,水密形成前房。结膜下注射妥布霉素 2 万 U 和 0.01% 氟康唑